洛和会音羽病院

疝痛発作

洛和会音羽病院
今井一登

洛和会音羽病院

令和4年度京都泌尿器科医会講習会
ＣＯＩ開示

発表者名：今井一登

演題発表内容に関連し、発表者らに
開示すべきCOI関係にある企業などはありません。

疝痛とは

洛和会音羽病院

- 腹部の管腔臓器の平滑筋の攣縮に起因する疼痛。
- 多くは発作的に始まり、次第に強さを増し、やがて軽快・消失。
- 腎疝痛、胃疝痛、胆道疝痛など。

南山堂 医学大辞典より

腎疝痛とは

洛和会音羽病院

- 腎盂内圧が上昇した際に生じる激痛。
- 原因疾患のほとんどは尿管結石。
- 痛みが激しい場合には悪心・嘔吐などを伴う。
- 痛みは腰背部から下腹部(～陰嚢)に放散。

南山堂 医学大辞典より

腎疝痛の機序

洛和会音羽病院

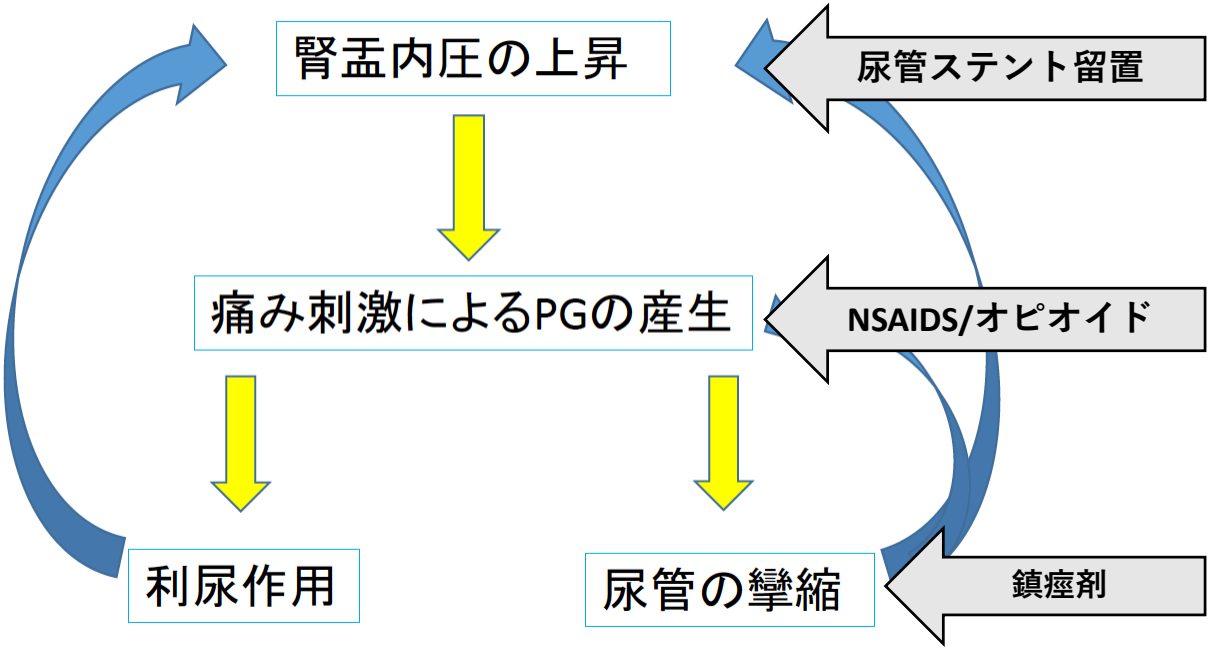

発作中の飲水励行、急速輸液は内圧の上昇を来し、誤り。

痛みの程度

洛和会音羽病院

ラオウに秘孔(急所)を突かれた
レイの気持ち

新血愁
断続的な激痛に体を蝕まれ、
3日後に全身から血を噴き出し
死亡する。

尿路結石 疫学

洛和会音羽病院

生涯罹患率

- 男性 15.1％(40～50代がピーク)
- 女性 6.8%(50-60代がピーク)
- 年々増加傾向、背景には生活習慣病

尿路結石 診療手順①

洛和会音羽病院

- バイタルサイン

疼痛に伴い頻脈・血圧高値・頻呼吸
体温は平熱~微熱程度

- 病歴

中高年、深夜~朝方の突然発症が多い

- 身体所見

CVA叩打痛、血尿
陰嚢への放散痛を認める場合も、精巣は異常所見なし

尿路結石 診療手順②

洛和会音羽病院

- 尿検査/血液検査

顕微鏡的血尿(~3+)、反応性膿尿(~+)
疼痛に伴い炎症反応軽度上昇、腎機能低下

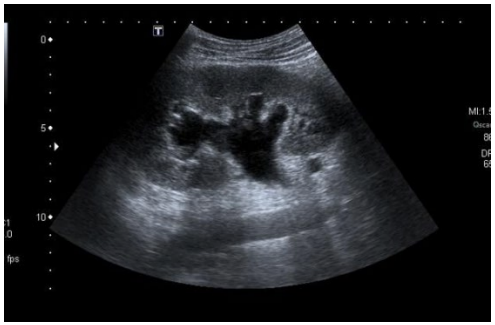

- 腹部エコー

水腎症の確認、結石の描出

- KUB/CT

外来フォローのためにもKUBは撮影
Xp透過性結石もCTであれば描出可能

尿路結石 診療手順③

洛和会音羽病院

- 保存的治療

鎮痛剤(NSAIDS、オピオイド)

鎮痙剤、ウロカルン®

猪苓湯®、タムスロシン®

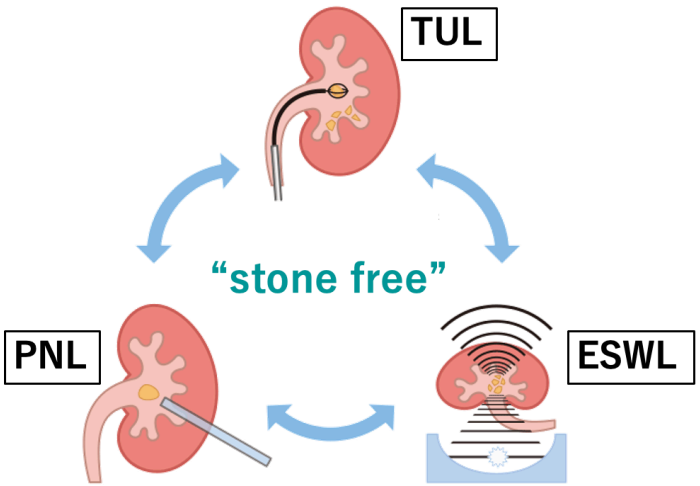

- 体外衝撃波結石破砕術(ESWL)

- 経尿道的/経皮的尿路結石破砕術(TUL/PNL)

鑑別疾患

洛和会音羽病院

尿管結石以外のレッドフラッグを見落とさない。

- **腹部大動脈瘤**：尿管の圧排で疝痛・尿潜血が生じうる。
- **大動脈解離/腎梗塞**：腎実質のダメージで尿潜血が生じうる。
- **精巣捻転**：乳児~思春期好発、下部尿管結石と鑑別、尿潜血陰性
- **卵巣茎捻転/異所性妊娠**：尿潜血陰性

etc・・・

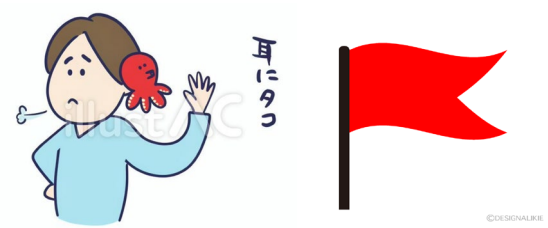

症例① 50代 男性

洛和会音羽病院

- 今朝4時 突然の左側腹部痛で目覚めた。

痛みは左側腹部~左腰背部まで放散。
嘔気、少量嘔吐あり。
既往歴：高血圧、脂質異常症

- 体温 37.1℃、血圧146/90mmHg、脈拍 76/分

- 左CVA叩打痛陽性

- 腹部エコー：左水腎症あり

尿所見：タンパク(-)、糖(-)、潜血(2+)

症例① 50代 男性

洛和会音羽病院

- 今朝4時 突然の左側腹部痛で目覚めた。

痛みは左側腹部~左腰背部まで放散。
嘔気、少量嘔吐あり。
既往歴：高血圧、脂質異常症

- 体温 37.1℃、血圧146/90mmHg、脈拍 76/分

- 左CVA叩打痛陽性

- 腹部エコー：左水腎症あり

尿所見：タンパク(-)、糖(-)、潜血(2+)

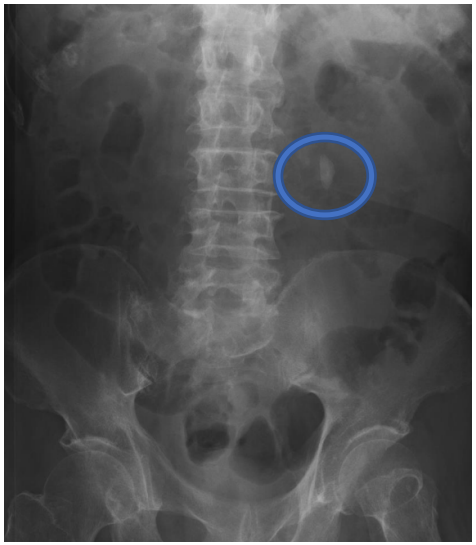

左尿管結石

症例② 50代 男性

洛和会音羽病院

- 今朝4時 突然の左側腹部痛で目覚めた。

痛みは左側腹部~左腰背部まで放散。
嘔気あり。
既往歴：心房細動

- 体温 37.1℃、血圧170/90mmHg、脈拍 76/分

- 左CVA叩打痛陽性

- 腹部エコー：左水腎症なし

尿所見：タンパク(-)、糖(-)、潜血(+)

症例② 50代 男性

洛和会音羽病院

- 今朝4時 突然の左側腹部痛で目覚めた。

痛みは左側腹部~左腰背部まで放散。
嘔気あり。
既往歴：心房細動

- 体温 37.1℃、血圧170/90mmHg、脈拍 76/分

- 左CVA叩打痛陽性

- 腹部エコー：左水腎症なし

尿所見：タンパク(-)、糖(-)、潜血(+)

結石指摘できず
単純CTも異常なし

症例② 50代 男性

洛和会音羽病院

- 今朝4時 突然の左側腹部痛で目覚めた。

痛みは左側腹部~左腰背部まで放散。
嘔気あり。
既往歴：心房細動

- 体温 37.1℃、血圧170/90mmHg、脈拍 76/分

- 左CVA叩打痛陽性

- 腹部エコー：左水腎症なし

血液所見：白血球9,500、Cre 1.6mg/dL、LDH 600IU/L

結石指摘できず
単純CTも異常なし

症例② 50代 男性

洛和会音羽病院

- 今朝4時 突然の左側腹部痛で目覚めた。
痛みは左側腹部~左腰背部まで放散。
嘔気あり。
既往歴：心房細動

- 体温 37.1℃、血圧170/90mmHg、脈拍 76/分

- 左CVA叩打痛陽性

- 腹部エコー：左水腎症なし
血液所見：白血球9,500、Cre 1.6mg/dL、LDH 600IU/L

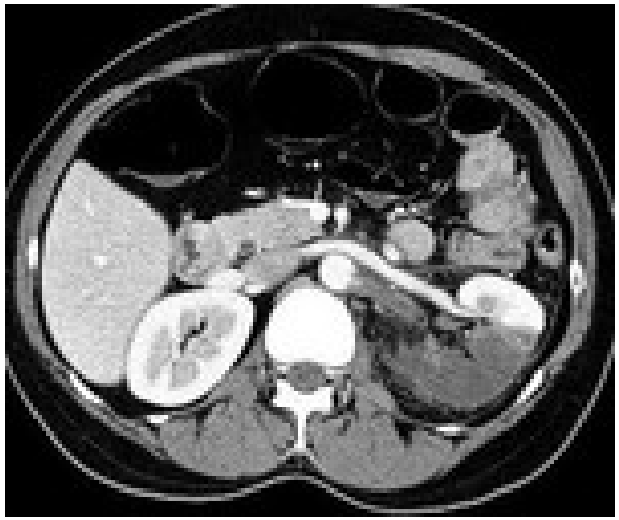

左腎梗塞

症例③ 16歳 男性

洛和会音羽病院

- 今朝4時 突然の右陰嚢部痛で目覚めた。

痛みは右陰嚢部~右下腹部まで放散。
嘔気、少量嘔吐あり。

- 体温 37.1℃、血圧120/70mmHg、脈拍 76/分

- 右CVA叩打痛陰性、右精巣に腫大・硬化あり。

- 腹部エコー：右水腎症なし

尿所見：タンパク(-)、糖(-)、潜血(-)
血液所見：白血球9,500、Cre 0.68mg/dL

症例③ 16歳 男性

洛和会音羽病院

- 今朝4時 突然の右陰嚢部痛で目覚めた。

痛みは右陰嚢部~右下腹部まで放散。
嘔気、少量嘔吐あり。

- 体温 37.1℃、血圧120/70mmHg、脈拍 76/分

- 右CVA叩打痛陰性、右精巣に腫大・硬化あり。

- 腹部エコー：右水腎症なし

尿所見：タンパク(-)、糖(-)、潜血(-)
血液所見：白血球9,500、Cre 0.68mg/dL

症例③ 16歳 男性

洛和会音羽病院

- 今朝4時 突然の右陰嚢部痛で目覚めた。
痛みは右陰嚢部~右下腹部まで放散。
嘔気、少量嘔吐あり。

- 体温 37.1℃、血圧120/70mmHg、脈拍 76/分

- 右CVA叩打痛陰性、右精巣に腫大・硬化あり。

- 腹部エコー：右水腎症なし
尿所見：タンパク(-)、糖(-)、潜血(-)
血液所見：白血球9,500、Cre 0.68mg/dL

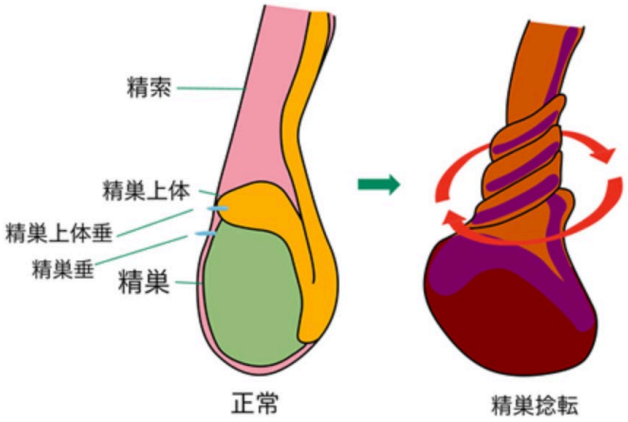

右精巣捻転

症例④ 20代 男性

洛和会音羽病院

- 今朝4時 突然の右陰嚢部痛で目覚めた。

痛みは右陰嚢部~右下腹部まで放散。
嘔気、少量嘔吐あり。

- 体温 37.1℃、血圧146/90mmHg、脈拍 76/分

- 右CVA叩打痛 ±

陰嚢内容に異常所見ないが、疼痛著明

症例④ 20代 男性

洛和会音羽病院

- 今朝4時 突然の右陰嚢部痛で目覚めた。

痛みは右陰嚢部~右下腹部まで放散。
嘔気、少量嘔吐あり。

- 体温 37.1℃、血圧146/90mmHg、脈拍 76/分

- 右CVA叩打痛 ±

陰嚢内容に異常所見ないが、疼痛著明

症例④ 20代 男性

洛和会音羽病院

- 今朝4時 突然の右陰嚢部痛で目覚めた。
痛みは右陰嚢部~右下腹部まで放散。
嘔気、少量嘔吐あり。

- 体温 37.1℃、血圧146/90mmHg、脈拍 76/分

- 右CVA叩打痛 ±
陰嚢内容に異常所見ないが、疼痛著明

とりあえずオペ？

症例④ 20代 男性

洛和会音羽病院

- 今朝4時 突然の右陰嚢部痛で目覚めた。
痛みは右陰嚢部~右下腹部まで放散。
嘔気、少量嘔吐あり。

- 体温 37.1℃、血圧146/90mmHg、脈拍 76/分

- 右CVA叩打痛 ±
陰嚢内容に異常所見ないが、疼痛著明

- 血液所見：白血球9,500、Cre 1.2mg/dL

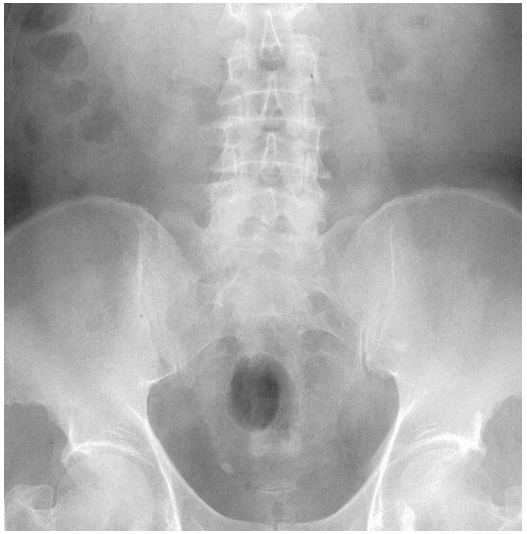

症例④ 20代 男性

洛和会音羽病院

- 今朝4時 突然の右陰嚢部痛で目覚めた。
痛みは右陰嚢部~右下腹部まで放散。
嘔気、少量嘔吐あり。

- 体温 37.1℃、血圧146/90mmHg、脈拍 76/分

- 右CVA叩打痛 ±
陰嚢内容に異常所見ないが、疼痛著明

- 血液所見：白血球9,500、Cre 1.2mg/dL
尿所見：タンパク(-)、糖(-)、潜血(2+)

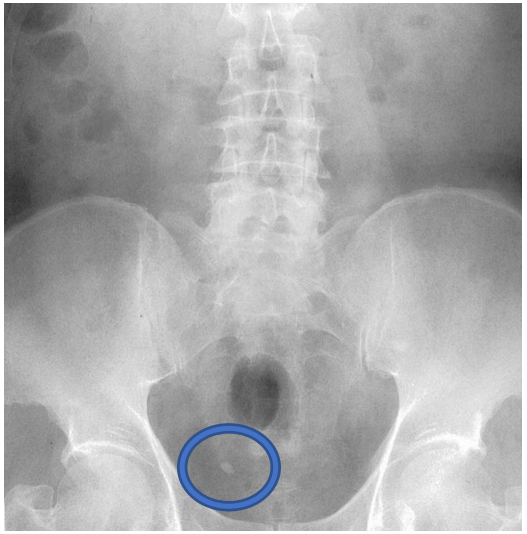

右下部尿管結石

↓

エコーで水腎症(+)

Take Home Message ①

洛和会音羽病院

- 水腎症を伴わない、KUB/CT 陰性の疝痛は、尿路結石以外の疾患を考慮する。
- 下部尿管結石と急性陰嚢症は似た症状を程する。
- 鑑別には年齢、身体所見、尿検査、腹部エコーが大事。

Take Home Message ②

洛和会音羽病院

- 腎疝痛の機序は腎盂内圧の上昇、激痛。
- 尿路結石の診断も大事だが、レッドフラッグの疾患を見逃さない。