小児救急
（精巣捻転、嵌頓包茎）

京都桂病院泌尿器科

伊藤　英

利益相反状態の開示

氏名：伊藤　英

所属：京都桂病院泌尿器科

当内容に関連して開示すべきCOI関係にある
企業等はありません

はじめに

●泌尿器科を志望した理由・魅力

・膀胱の生理学に興味があった。

・手術がしたい⇒血管吻合や腸を利用したりと多彩な手技ができる

本日の内容

①「たま」が痛い

②「ちんちん」が痛い・腫れてる

あなたはどう対応しますか？

①「たま」が痛い
急性陰嚢症について

急性陰嚢症の定義

突然に陰嚢の自発痛や圧痛、陰嚢腫脹を呈する病態

急性陰嚢症：鑑別疾患

- 精巣捻転 ①1-18歳の原因第1位
- 付属器捻転 ②第2位
- 急性精巣上体炎 ③第3位
- 陰嚢外傷

外傷後1-2時間以上も症状が持続する場合捻転の鑑別が必要

- 陰嚢水腫
- 鼠経ヘルニア
- 特発性陰嚢浮腫
- Henoch-schonlein紫斑病
- ムンプス精巣炎
- 陰嚢蜂窩織炎
- 精巣腫瘍
- 精索静脈瘤
- 尿管結石の放散痛

頻度第1位の疾患が
一番緊急が性高い！

精巣捻転の疫学

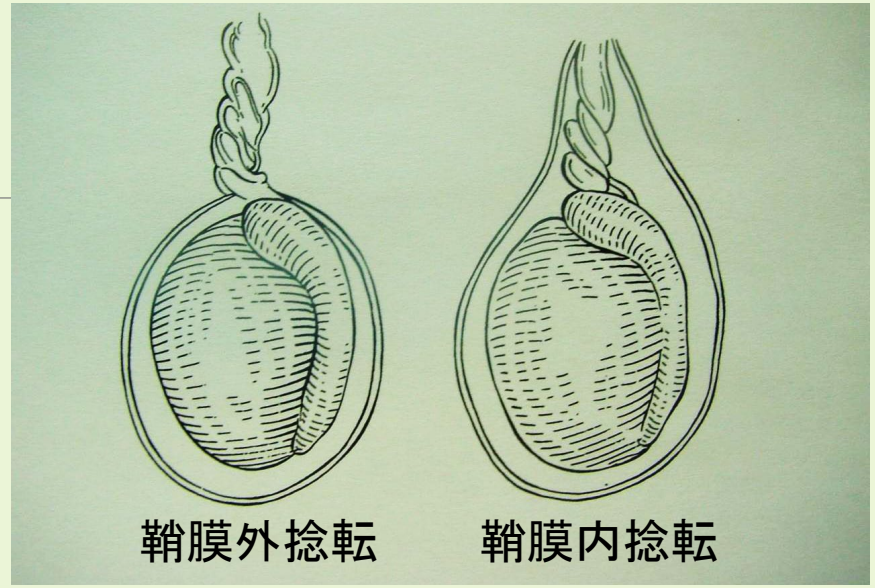

・年齢分布：新生児期と思春期（特に13-14歳）の二峰性

⇔付属器捻転のピークは9-11歳と若い。

・頻度：4000人に1人（報告により差あり）。

・新生児では鞘膜外捻転、思春期以降は鞘膜内捻転

・精巣捻転の発生時間：13-18時の昼間は少ない　救急診療時間帯に受診する！！

⇔付属器捻転や急性精巣上体炎は昼間に発症しやすい。

・鞘膜内捻転では左の方が多い（精索が長いため！）。外捻転や付属器捻転では左右差なし。

・鞘膜外捻転は両側発生が1割（12%）

精巣捻転の診断①

思春期前の小児では
健側でも血流が描出
できない時がある

一番有用なのはエコー（グレースケール＆カラードプラ）

感度63-100%、特異度97%-100%と優秀！

精巣血流の消失や減少、精巣実質の不均一像、Whirlpool sign

健側

患側

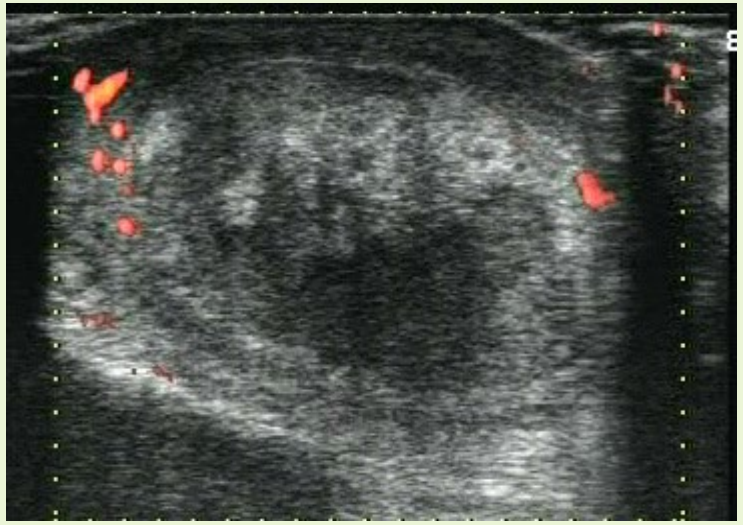

Whirlpool sign

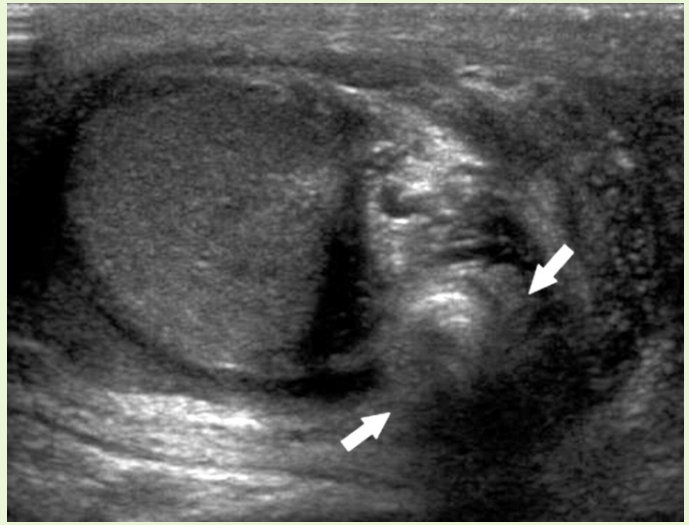

精巣捻転の診断②

	精巣捻転	付属小体捻転	精巣上体炎
発症	急激	ときに急激	緩除
疼痛の既往	時にあり	なし	なし
全身症状	嘔吐・腹痛	なし	発熱
視・触診	横位挙上 全体の腫脹	blue dot sign 腫脹は軽度	精巣上体の硬結
精巣挙筋反射	なし	あり	あり
検尿	異常なし	異常なし	時に膿尿
グレイスケールエコー	精巣内部不均一 捻転部の腫瘤	精巣異常なし	精巣上体の腫脹
カラードプラエコー	精巣内血流消失、減弱	精巣血流あり	精巣上体の血流増強

精巣捻転の治療：用手的整復

捻転の方向：多くの場合精巣は内側に捻転する！！

⇒整復方法：外側に回転させる。
成功すれば直ちに症状は消失する。

〇整復できた時の対応
- 待期的な固定術
- 直ちに精巣固定術

✓ 再度捻転がいつ起こるかわからない
✓ まだ捻転が残存している可能性

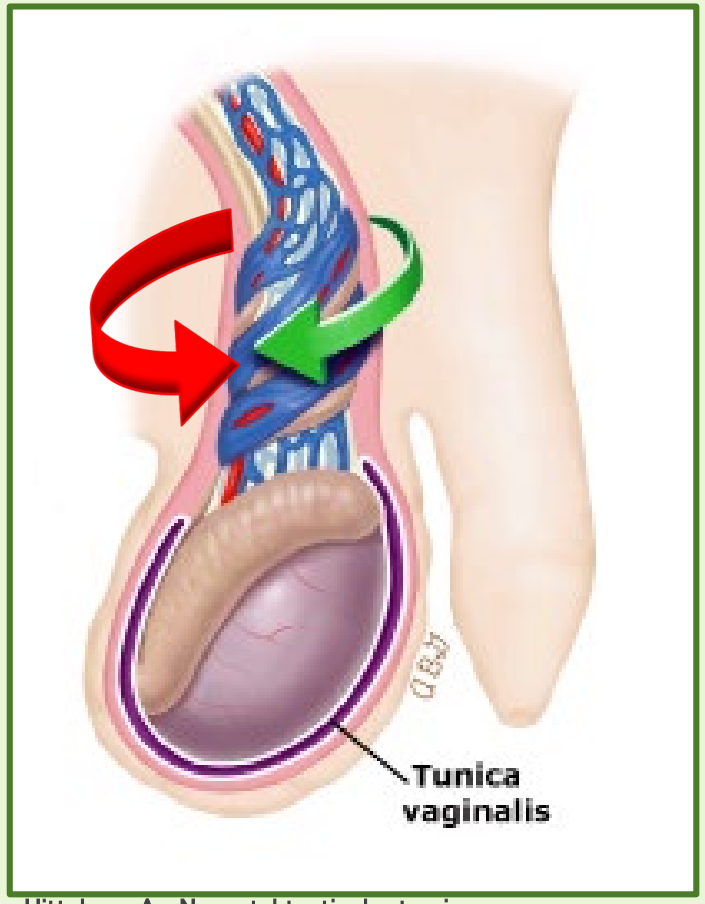

Hittelman A. Neonatal testicular torsion.
In: UpToDate, Basow, DS (Ed), UpToDate, Waltham, MA, 2012.

精巣捻転の治療：外科的治療

精巣捻転またはその可能性が高い

⇒陰嚢試験切開

〇捻転を認め、解除することで血流改善 → 両側精巣固定術

・思春期の鞘膜内捻転の場合健側の固定も必要

⇒健側もbell-clapper deformityの可能性が高いため

・新生児の鞘膜外捻転の場合も健側の捻転を1割程度で認めたと報告あり。

⇒固定することを推奨

〇捻転を認め、解除したが血流改善なし→精巣摘除

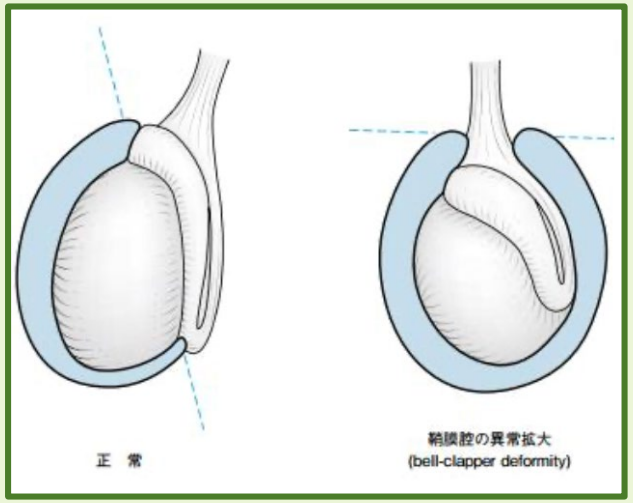

精巣捻転の治療：手術のGolden Time

捻転時間と　捻転の回転度によって温存の可能性が大きく異なる

- 4時間以内に解除　＋　360度以上の捻転　⇒　精巣の萎縮が起こりうる
- 24時間以上　＋　360度以上の捻転　⇒　全例精巣の萎縮または消失
- 妊孕性は早期の手術的介入のほうが優れている

発症4時間後

捻転解除後　血流回復

できれば発症から
4-6時間以内に手術を！！

②「ちんちん」が痛い
嵌頓包茎について

嵌頓包茎とは

強制的は包皮翻転による亀頭露出後に包皮輪の遠位側が包皮輪の絞扼により循環障害を来し、疼痛と腫脹が出現し亀頭の還納が困難になる状態。



嵌頓包茎の原因

包皮輪が狭い場合に、包皮を翻転させたまま戻さずに放置してしまうことが原因。

例）

・乳幼児の包皮翻転を医師から指導された親が包皮を翻転させ戻さず（戻せず）放置した。

・自分で翻転させたが戻さず（戻せず）放置した。

・尿道カテーテル留置する際に包皮を翻転させ、戻さずに放置した。

嵌頓包茎の診断

鑑別：

特徴的な外観から、基本的に鑑別で困ることはほとんどない。

※時に陰茎絞扼症との鑑別に苦慮することがある。

Point：

発症からどれくらい時間が経過しているかが大切。

時間が経過している症例ほど用手整復が困難な可能性が高い。

嵌頓包茎の治療：用手整復

まず初めに行う方法！

〇方法

①腫脹した亀頭部・包皮の圧迫

（ガーゼや弾性包帯などを用いてもよい。5～15分程度）

②両手の示指、中指で包皮輪をしっかり把持し手前に牽引しながら

　母指で亀頭を押し込む

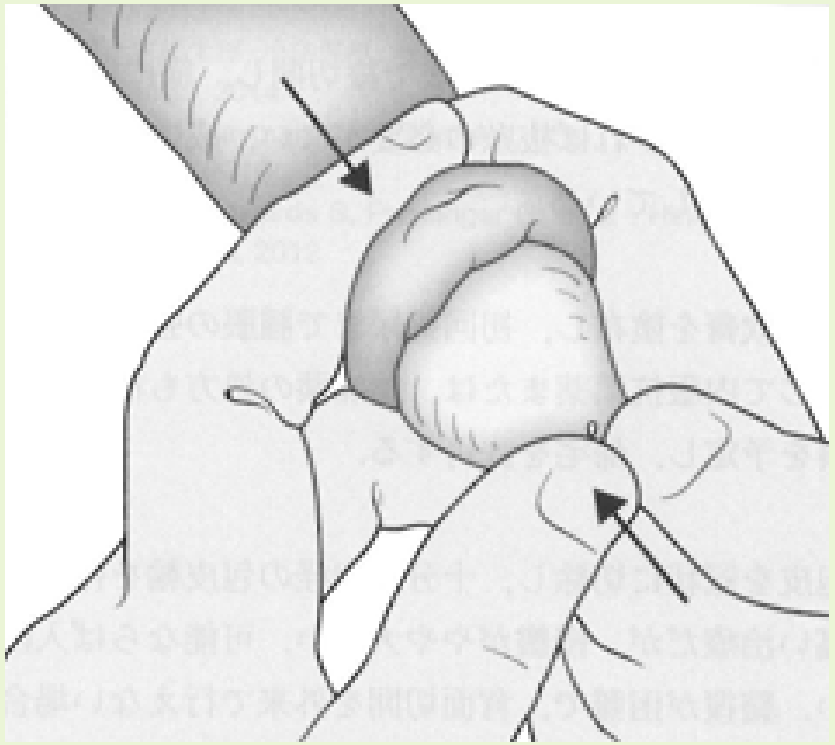

疼痛対策：

・整復時に痛みを伴うため、鎮痛剤の使用や患部を数分間冷却するなどを考慮

・仙骨ブロックや陰茎ブロックも有用

（小児では安静維持できず施行困難な場合もあり）

嵌頓包茎の外科的治療：包皮背面切開術

外科的治療は用手整復困難な場合に行う。

〇包皮背面切開術

①麻酔：局所麻酔（皮膚切開部）、陰茎ブロック、仙骨ブロックなど

②包皮輪12時を縦切開（亀頭が還納できるまで）

③切開部位を横に縫合

利点：

低侵襲。局所麻酔の場合外来で施行可能。

欠点：

整容面、再発率

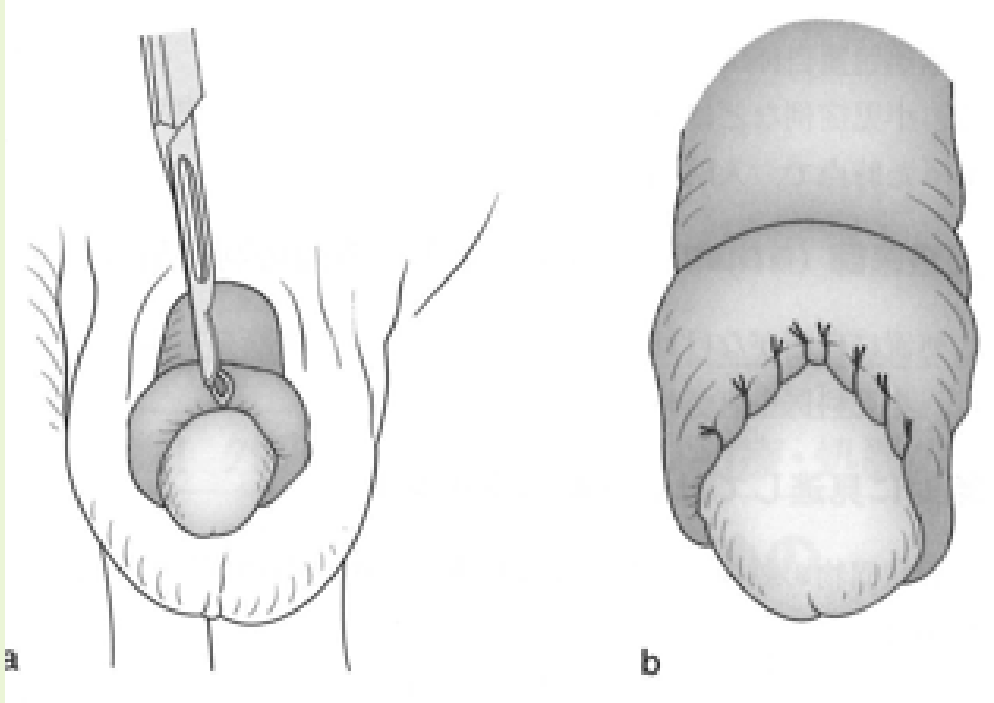

嵌頓包茎の外科的治療：包皮環状切除

〇包皮環状切除術

①麻酔：陰茎ブロック、仙骨ブロック、腰椎麻酔など

②包皮輪周囲の皮膚を環状に切除

③切除断端を縫合

利点：

整容面、再発率で優れる

欠点：

侵襲がやや大きい。入院・手術室での治療が望ましい。

Take-Home Message

急性陰嚢症、嵌頓包茎は救急当直帯で診る可能性が高い。

救急医で対応が難しく泌尿器科医へコンサルトとなる可能性が高い。

- ●本当に精巣捻転など緊急性を伴う疾患か・・・
- ●上級医へコンサルトが必要か・・・

あらかじめ対応できるように自分なりに知識を整理しておくことをお勧めします。